

**ANNALES**  
DE LA  
**SOCIÉTÉ LINNÉENNE**  
DE LYON

---

*Année 1891*

(NOUVELLE SÉRIE)

TOME TRENTE-HUITIÈME

---

LYON  
H. GEORG, LIBRAIRE-ÉDITEUR  
36, PASSAGE DE L'HOTEL-DIEU  
MÊME MAISON A GENÈVE ET A BALE

PARIS  
J.-B. BAILLIÈRE ET FILS, ÉDITEURS  
19, RUE HAUTEFEUILLE

1891

SUR

# LES MONSTRES

## MÉLOMÈLES

PAR

**M. LOUIS BLANC**

CHEF DES TRAVAUX ANATOMIQUES A L'ÉCOLE VÉTÉRINAIRE  
DE LYON

---

Les monstres mélomèles « caractérisés par l'insertion d'un ou de plusieurs membres accessoires sur des membres normaux, ou, en d'autres termes, par le redoublement ou la multiplication des membres (1), » sont certainement, parmi les monstres doubles, ceux dont l'origine duplicitaire a provoqué et soulève encore les objections les plus sérieuses.

Lors de la discussion célèbre de Lémery et Winslow sur l'origine de la monstruosité, les cas d'augmentation du nombre des membres, et surtout des doigts, furent un des arguments présentés par Winslow pour combattre les idées de Lémery. Il semblait en effet difficile d'admettre que, dans un monstre double, l'un des sujets pût être réduit à un seul membre, voire même à une portion de membre. Jusqu'à Is. Geoffroy Saint-Hilaire « tous les auteurs se sont accordés à voir dans les monstres à membres surnuméraires des êtres essentiellement simples, essentiellement unitaires, chez lesquels des parties accessoires se sont produites par un véritable

<sup>1</sup> Is. Geoffroy Saint-Hilaire, *Traité des anomalies*.

excès de développement. Personne n'a essayé de démontrer, par un examen attentif des faits, la vérité de ce système (2). »

Isidore Geoffroy Saint-Hilaire, dont nous venons de citer les paroles, rompit avec les idées de ses prédécesseurs et réunit dans une seule famille de monstres doubles, les POLYMÉLIENS, tous les cas de multiplication des membres. Afin d'appuyer cette classification, l'illustre tératologiste indique pour ces membres accessoires des caractères qui, s'ils étaient constants, justifieraient pleinement son opinion. « À quelque genre qu'ils se rapportent par la disposition spéciale et le lieu particulier d'insertion de leurs membres accessoires, tous les monstres doubles polyméliens présentent entre eux une grande analogie dans la conformation externe des parties parasites..... Considérés dans leur ensemble, les membres parasites, beaucoup plus souvent analogues à des membres abdominaux qu'à des membres thoraciques, sont plus petits qu'à l'état normal. *Leur conformation est vicieuse dans presque toutes leurs parties, et, presque toujours, leurs diverses articulations sont ankylosées ou à demi ankylosées entre elles. Lorsqu'on examine l'organisation intérieure, on trouve les os fort mal conformés, quelquefois imparfaitement ossifiés, ou même seulement cartilagineux. L'intervalle qui les sépare de la peau est rempli, non par des muscles, mais par du tissu cellulaire et de la graisse.* Quant aux autres parties accessoires qui existent ordinairement à la base des membres parasites, elles varient suivant que ces membres sont abdominaux ou thoraciques, et aussi, suivant qu'on les observe chez les mammifères ou les oiseaux; et il n'y a ici à noter sur elles aucune généralité, si ce n'est que *leur fusion avec les organes du sujet principal, lorsqu'elle a lieu, se fait par la rencontre et la soudure des parties homologues.* »

Les auteurs qui ont suivi Is. G. Saint-Hilaire n'ont pas tous adopté sa manière de voir, et l'une des objections les plus sérieuses que l'on a opposées à la théorie de la duplicité des monstres mélo-mèles est la multiplication des membres surnuméraires observée chez les batraciens anoures et urodèles à la suite d'amputations

(1) Is. Geoffroy Saint-Hilaire. *loc. cit.*

expérimentales exécutées sur des larves. Ces observations permettent de croire que certains cas de polymélie sont dus à des mutilations accidentelles, ou tout au moins à des lésions survenues pendant les premiers temps de la vie embryonnaire. Aussi M. Dareste, dans ses *Recherches sur la production artificielle des monstres*, dit que les MÉLOMÈLES ne lui semblent pas s'expliquer par une dualité primitive de l'embryon<sup>1</sup>.

L'examen attentif que nous avons pu faire de trois sujets de cette espèce nous a fourni des preuves, qui nous semblent concluantes, de l'unité des monstres mélomèles, et la description d'un mouton et de deux membres isolés, que nous avons étudiés, lèvera, croyons-nous, tous les doutes sur ce sujet.

Le mouton, que nous avons reçu vivant, était âgé de cinq à six mois. Outre ses quatre membres bien conformés, il présentait, du côté gauche, un membre antérieur supplémentaire qui se détachait du corps à la base de l'encolure, au niveau de l'angle scapulo-huméral. Ce membre, composé d'un humérus et des autres régions, était un peu plus court que le membre principal. D'ailleurs il ne touchait pas le sol : à l'humérus, dirigé verticalement, faisait suite un avant-bras presque horizontal, et celui-ci soutenait une région digitée un peu inclinée en arrière, de telle sorte que les sabots de ce membre supplémentaire se trouvaient à peu près au niveau de la région carpienne du membre principal. Le membre anormal se faisait remarquer immédiatement par le très faible développement des régions brachiale et antibrachiale qui semblaient constituées par le squelette recouvert de la peau. Pendant la marche, cet appendice était animé de mouvements d'oscillation qui nous parurent passifs. Enfin, il présentait une certaine sensibilité, mais notablement moins marquée que dans le membre normal.

La dissection de ce monstre nous a montré que le membre supplémentaire n'était pas greffé en parasite sur le membre principal, mais faisait partie intégrante de l'organisme du sujet, *avec lequel il contractait d'intimes connexions par son squelette, ses muscles, ses vaisseaux et ses nerfs.*

(1) Page 146.

Les deux membres étaient supportés par un scapulum commun, divisé en bas et pourvu de deux cavités glénoïdes. Cet os présentait à sa face externe une épine acromienne disposée comme à l'ordinaire, qui venait faire saillie au-dessus du col. Mais du milieu de cette crête semblait se détacher une deuxième saillie, qui traversait la fosse sus-épineuse en se dirigeant obliquement en avant et en bas. En réalité cette crête s'élevait sur le bord antérieur de l'omoplate et se repliait en arrière pour s'accoler sur la moitié de

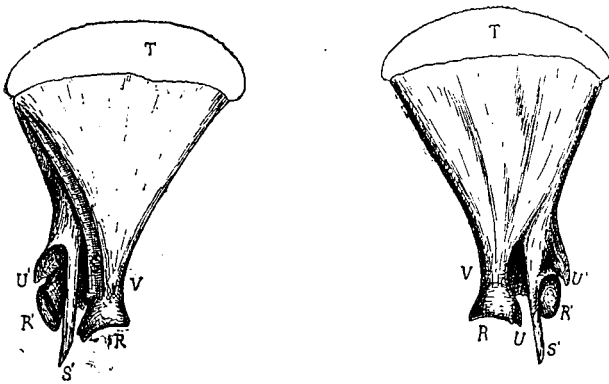


FIG. 1. — Face interne du scapulum. FIG. 2. — Face externe du scapulum.

R, R', cavités glénoïdes; S, S', crêtes acromiennes; T, cartilage de prolongement du scapulum  
U, U', apophyses coracoïdes; V, col du scapulum.

sa longueur, à l'épine scapulaire principale plus considérable que la première. Cette crête se terminait par un acromion très saillant, qui se prolongeait notablement au-delà de l'extrémité inférieure du scapulum. Celle-ci était divisée en deux par une échancrure profonde: la portion postérieure correspondait à la cavité glénoïde normale; la partie antérieure, surmontée de la deuxième apophyse acromienne, présentait également une surface articulaire concave, dirigée en avant, qui recevait l'humérus du membre supplémentaire.

Il y avait donc à la face externe du scapulum gauche deux crêtes acromiennes correspondant chacune à une cavité articulaire, et divisant la surface de l'os en trois parties, une fosse sous-épineuse,

postérieure, — une fosse intermédiaire, étroite et se prolongeant par une cavité comprise entre les deux crêtes accolées, — et une fosse sus-épineuse, antérieure.

La face interne du scapulum offrait des particularités de même nature. En avant d'une fosse sous-scapulaire à peu près normale, on voyait partir du bord antérieur de l'os une saillie triangulaire qui supportait la deuxième cavité glénoïde.

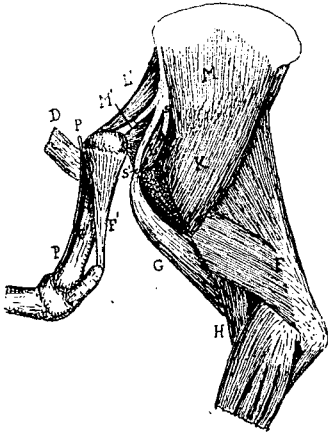

FIG. 3. — Région scapulo humérale des deux membres (face externe).

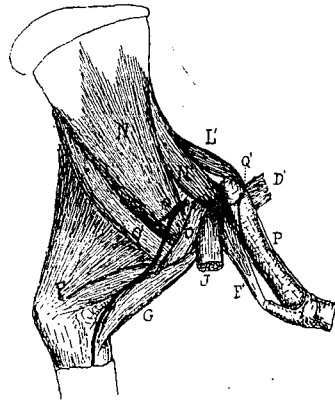


FIG. 4. — Région scapulo-humérale des deux membres (face interne).

J, terminaison de la portion postérieure du pectoral profond; K, deltoïde; L et L', les deux muscles sus-épineux; M et M', sous-épineux; N et N', sous-scapulaires; O, omobranchial; O', grand rond; P, nerf venu de la 7<sup>e</sup> paire cervicale; Q, Q', les deux artères humérales.

Les os du bras et de l'avant-bras n'offraient aucune particularité, si ce n'est que leurs différentes surfaces d'insertion étaient nulles ou peu visibles. Ces os présentaient les caractères généraux de l'humérus, du radius et du cubitus des ruminants, mais ils avaient l'air inachevés.

L'appareil musculaire était plus intéressant que le squelette. Le membre supplémentaire possédait en effet des muscles extrinsèques et intrinsèques. Comme muscles intrinsèques on trouvait le biceps, le triceps, le sus-épineux, le sous-épineux et le sous-scapulaire.

Le sous-épineux, inséré avec le sus-épineux du membre principal dans la fosse intermédiaire, formait un faisceau conique des

fibres un peu pâles qui venaient s'attacher par un court tendon à la face postéro-externe du deuxième humérus, sur l'éminence que représentait le trochiter.

Le muscle sus-épineux, d'une couleur normale, occupait tout l'espace compris entre la deuxième crête acromienne et le bord antérieur du scapulum. Il s'insérait sur le sommet du trochiter.

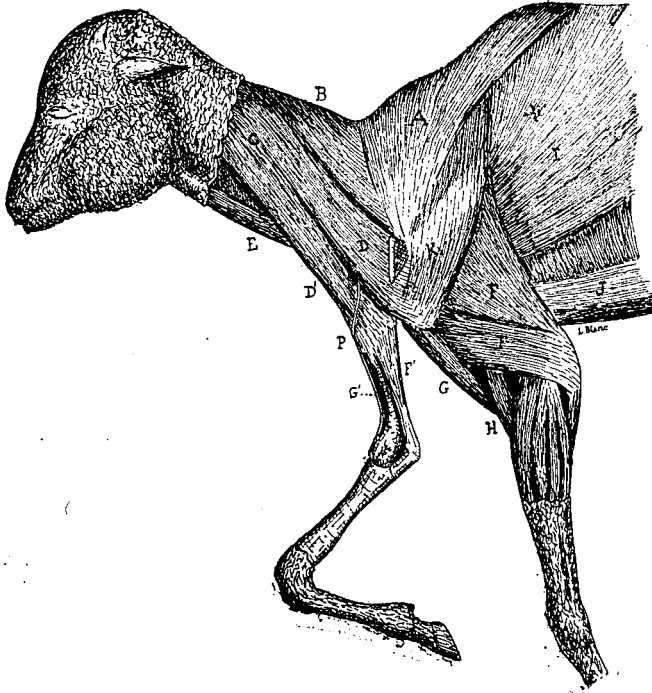


FIG. 5. — Dissection superficielle de la moitié antérieure du mouton mélomèle.  
(L'extrémité inférieure du membre normal a été tronquée).

A, trapèze; B, rhomboïde; C, mastoïdo-huméral terminé par deux chefs D et D' sur le membre normal et le membre supplémentaire; E, sterno-maxillaire; F, triceps brachial; F', le même muscle dans le membre supplémentaire; G, biceps; G', biceps du deuxième membre; H, court fléchisseur de l'avant-bras; I, grand dorsal; J, seconde portion du pectoral profond; K, deltoïde.

Quant au sous-scapulaire, plus développé que les précédents, il se fixait sur le bord antérieur de l'os de l'épaule et à la face interne

du scapulum accessoire et venait se terminer sur le trochin du petit humérus. Les autres muscles de l'épaule faisaient défaut.

Le triceps brachial, très réduit, était formé par un large faisceau pâle qui s'attachait autour de la tête de l'humérus, et se fixait par un tendon au sommet de l'olécrane.

Enfin le biceps était représenté par une mince bandelette charnue, presque incolore, qui suivait le bord antérieur de l'humérus pour se perdre au niveau de l'articulation du coude.

Le membre surnuméraire recevait en outre un muscle extrinsèque constitué par un faisceau du mastoïdo-huméral. Celui-ci, en effet, vers le tiers inférieur du cou, se divisait en deux chefs : un, supérieur, qui se perdait sur l'aponévrose scapulaire externe et l'angle scapulo-huméral de l'angle principal ; — et un second, inférieur, qui se fixait sur la face externe et l'extrémité supérieure de l'humérus accessoire.

Outre cet appareil musculaire, le membre accessoire possédait une artère et un nerf. L'artère, née du tronc axillaire, donnait presque immédiatement un vaisseau qui représentait la circonflexe postérieure ; puis elle parcourait la face interne du bras et allait se ramifier dans l'avant-bras et la main.

Quant au nerf, assez volumineux, il provenait de la septième paire cervicale, passait entre les deux chefs du mastoïdo-huméral, devenait superficiel et suivait le bord antérieur de l'humérus pour aller se perdre dans les téguments de l'avant-bras. Nous n'avons pas cherché l'origine des filets qui innervaient les muscles sus et sous-épineux, mais le muscle sous-scapulaire recevait une branche venant du faisceau destiné au muscle sous-scapulaire principal.

En résumé, nous voyons que le membre surnuméraire de ce mouton contractait des connexions intimes avec le membre principal et le corps tout entier. Rien, dans ces rapports, ne rappelle une greffe ; tout, au contraire, montre avec évidence qu'il y avait là, non pas une soudure de deux membres, mais une division d'un membre primitivement simple. Tout d'abord les deux membres sont supportés par un scapulum unique, mais présentant deux accromions et deux extrémités articulaires qui résultent de la division d'un corps

et d'une épine scapulaire simple. On peut supposer que ce scapulum résulte de la fusion de deux os primitivement séparés, et l'apparence de l'os ne dément pas cette hypothèse. Mais nous ferons remarquer que le sujet était très jeune, aucun noyau d'ossification n'était soudé, et cependant il n'y avait déjà plus trace de la fusion des deux omoplates; si elles s'étaient développées par deux centres d'ossification distincts, ceux-ci se seraient soudés avec une rapidité assez surprenante. Nous tiendrons compte d'ailleurs de la possibilité de cette origine. De plus, les deux portions de ce scapulum ne se correspondaient pas par leurs parties homologues: les deux faces externes étaient tournées du même côté, et le bord postérieur de la petite moitié correspondait au bord antérieur de la portion principale.

En deuxième lieu, ce scapulum divisé supporte une double série de muscles. Nous voyons en outre une division régulière du tronc axillaire, et, ce qui est bien plus important, du muscle mastoïdohuméral.

Enfin il y a un nerf spécial pour ce membre supplémentaire. Cette dernière particularité a une valeur encore plus considérable que les précédentes. En effet, si le membre anormal appartenait à un deuxième individu, ses nerfs proviendraient du névraxe de ce sujet. Celui-ci disparaissant de bonne heure, les nerfs n'auraient persisté qu'à la condition que leurs cellules d'origine aient constitué quelque masse ganglionnaire située à la base du membre: c'est ce qui a été observé par M. Chauveau chez les monstres hétéradelphes. Si ces cellules, mères des fibres nerveuses, venaient à disparaître, celles-ci dégénéraient et se résorberaient, car on sait, depuis les expériences de Waller, que toute fibre nerveuse, isolée de son centre formateur et trophique, dégénère et se détruit. Mais en aucun cas on ne peut admettre que le système nerveux du sujet principal envahisse les restes du sujet parasite. Tous les faits d'observation tératologique démontrent l'impossibilité de cette substitution de système nerveux. Il résulte de ceci que la présence, dans le membre accessoire, d'un nerf venant du système nerveux central du sujet démontre que ce membre lui appartient réellement et ne provient pas d'un autre individu disparu.

Si l'on compare maintenant les résultats que nous avons obtenus en disséquant ce mouton méloméle, aux caractères indiqués par Is. Geoffroy Saint-Hilaire pour les monstres polyméliens, on voit qu'il existe entre eux des différences essentielles. Les preuves de parasitisme invoquées par le fondateur de la Tératologie, et en particulier la mauvaise conformation des os, l'absence des muscles et par suite des nerfs moteurs, la soudure des membres par leurs parties homologues, n'existent pas ici. Au contraire, tout nous montre une division régulière, et nous amène à revenir aux idées anciennes sur l'origine de ce genre de Polymèles, idées que Meckel traduisait en donnant à ces membres anormaux le qualificatif de *progenies*. Nous dirons donc que, dans les cas de MÉLOMÉLIE analogues à celui que nous venons d'étudier, *le membre supplémentaire est une dépendance, une production du membre principal*.

Quant à l'origine même de cette production, nous sommes portés à croire qu'elle est due à un bourgeonnement du mamelon embryonnaire que doit former le membre, bourgeonnement qui résulte lui-même de la division accidentelle du sommet de ce mamelon au moment où il commence à se dessiner.

Le deuxième cas de mélomélie, que nous avons observé récemment, est des plus singuliers, il vient complètement à l'appui de l'hypothèse que nous venons d'énoncer, et que nous développerons plus tard. En classant les pièces tératologiques de notre musée nous avons trouvé un membre antérieur droit d'agneau à mi-terme, dépouillé de son tégument, mais encore revêtu de ses parties molles desséchées. L'aspect bizarre de cette petite pièce qui présentait trois extrémités pourvues chacune de leurs deux ongles nous détermina à l'étudier attentivement, et voici les résultats auxquels nous sommes arrivés.

La dessiccation de ce membre rendait impossible l'étude des parties molles, et même après l'avoir assoupli dans l'eau, nous n'avons pu reconnaître la disposition exacte des muscles qui en recouvraient la région supérieure; sur les rayons métacarpo-pha-

langiens, nous avons constaté la présence de plusieurs tendons et ligaments que nous indiquerons plus loin. Quant au squelette, il

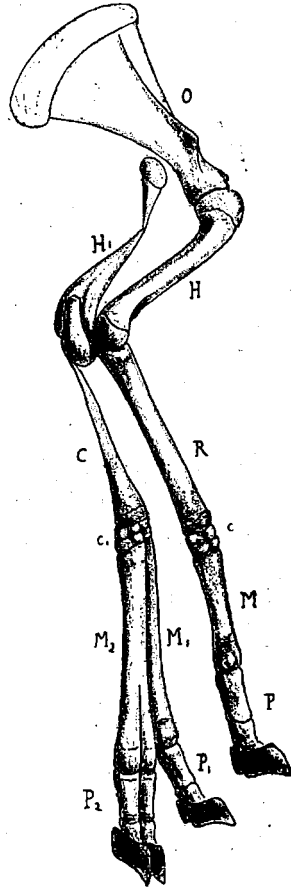


FIG. 6. — Membre antérieur droit d'un fœtus de brebis affecté de mélomélie.

O, omoplate; H et H<sub>1</sub>, humérus; C, cubitus; R, radius; c et c', carpes; M, M<sup>1</sup> et M<sup>2</sup>, métacarpes; P, P<sup>1</sup> et P<sup>2</sup>, les trois régions digitées.

offre une disposition des plus intéressantes et qui, croyons-nous, n'a jamais été signalée.

Le membre normal était formé par un scapulum, un humérus,

un radius (sans cubitus), un carpe réduit à trois os, un métacarpe et des phalanges moins développés qu'à l'ordinaire.

En arrière de ce membre, se trouvait le second appendice, qui, chose singulière, empruntait au premier un os, le cubitus. En effet, le long du bord postérieur de l'humérus principal nous en rencontrons un second, de même longueur, mais difforme. La partie moyenne en est très mince, elle s'est même brisée pendant la dessiccation qui a raccorni la pièce. L'extrémité supérieure est également très réduite, et vient s'accoter au bord postérieur du scapulum, près du col. Quant à l'extrémité inférieure elle est plus développée qu'à l'état normal; elle présente trois faces : l'une dirigée en arrière et en dehors, porte la fosse olécranienne, — la seconde, interne, correspond à l'épitrôchlée, — quant à la troisième, elle représente la face antérieure avec la fossette coronoïde, et s'articule sur l'épitrôchlée de l'humérus principal.

La région antibrachiale est constituée par un seul os, le cubitus, qui appartient évidemment au membre principal, mais qui s'en est séparé. Cet os est plus développé qu'à l'ordinaire. Son extrémité supérieure, normale, est articulée avec l'humérus supplémentaire; immédiatement au-dessous de cette articulation, le corps de l'os devient subitement très mince, puis s'accroît de plus en plus jusqu'à l'extrémité inférieure, presque aussi volumineuse que celle du radius du premier membre.

Ce cubitus supporte un carpe composé de huit os juxtaposés d'une façon irrégulière et formant une masse plus large en bas qu'en haut. Au carpe font suite deux mains complètes, placées côte à côte, mais d'une façon un peu oblique. La main externe est un peu plus longue que l'interne, mais toutes deux sont bien conformées, et même mieux développées que celle du membre principal.

L'humérus et le cubitus étaient noyés dans des masses musculaires indéterminables; à la surface des deux métacarpes et des doigts, on pouvait reconnaître les tendons extenseurs et fléchisseurs des phalanges, ainsi que les ligaments suspenseurs du boulet.

Voici donc un membre antérieur du mouton qui présente une double monstruosité; un membre supplémentaire est placé en arrière

du membre principal, et en outre, son extrémité est bifide et forme deux mains normales. La communauté d'origine des deux appendices est démontrée par le déplacement du cubitus, qui se détache du membre principal pour prendre part à la constitution du membre supplémentaire : cette disposition est incompatible avec toute idée de greffe. En effet, comment interpréter cette conformation, si l'on admet la théorie de la monstruosité double. Il faut supposer d'abord un embryon réduit aux deux membres antérieurs venant se greffer sur le côté droit du sujet principal. Ensuite, il faut admettre que ces deux membres se sont fusionnés au niveau du carpe, — que le membre gauche s'est atrophié dans toute sa partie supérieure, — que le membre droit a également subi une regression du scapulum et du radius, — et enfin que le membre principal lui-même a, lui-même, perdu son cubitus, soit par atrophie, soit par défaut de formation. Moyennant toutes ces hypothèses, on arrive à obtenir la disposition désirée. Mais il nous paraît tout aussi difficile d'admettre cette série de coïncidences, que de croire aux procédés ingénieux qui permettent de faire dériver *cheval* de *equus*.

L'hypothèse de la division nous semble bien plus rationnelle, et nous montrerons plus loin comment elle peut permettre d'interpréter ce cas singulier.

La mélomélie comporte un cas rare, mais dont nous possédons un exemple dans les collections de notre service. Il s'agit de la présence de deux membres supplémentaires portés par un membre normal. Is. Geoffroy Saint-Hilaire n'en connaissait que deux cas, l'un chez le canard, et l'autre, qu'il avait observé lui-même chez un mouton dont le scapulum droit soutenait trois membres placés les uns au devant des autres et soudés par les humérus. De ces trois appendices, les deux antérieurs étaient plus petits que le troisième qui représentait le membre normal. Is. Geoffroy Saint-Hilaire ne donne aucun renseignement sur les caractères anatomiques de ces trois membres. Joly (1) a signalé deux cas semblables

(1) Joly, *Sur deux cas de Mélomélie observés chez le mouton* (C. R., Ac. Sc., 1868).

chez le mouton, sans donner de renseignements précis sur la disposition anatomique. Aussi, croyons-nous bon de décrire rapidement les particularités que l'on observe sur le squelette de chèvre qui existe dans les collections tératologiques de l'École vétérinaire de Lyon.

Outre le membre normal, bien conformé et bien dirigé, le scapulum droit supporte deux autres membres antérieurs, placés côte à côte et dirigés obliquement en avant et en bas, de façon à se placer dans le prolongement de l'axe de l'omoplate. Ce dernier os offre

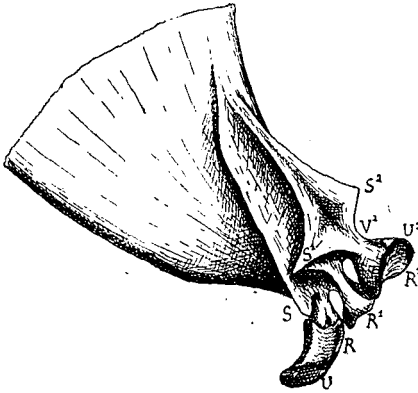


FIG. 7. — Scapulum du membre trifide vu par la face externe.

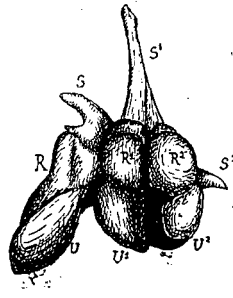


FIG. 8. — Extrémité inférieure du même os vu par les surfaces articulaires, et représenté à une échelle plus grande.

R, R<sup>1</sup> et R<sup>2</sup>, les trois cavités glénoïdes; S, S<sup>1</sup> et S<sup>2</sup>, les trois acromions; V, V<sup>1</sup> et V<sup>2</sup>, les trois apophyses coracoïdes.

une disposition très remarquable. Sa face externe, plus large qu'à l'état normal, est divisée en deux par l'épine acromienne. La fosse sus-épineuse est elle-même subdivisée par deux autres crêtes. La plus postérieure, presque parallèle à l'épine scapulaire, est peu élevée, mais vers le col de l'os elle se relève brusquement pour former un acromion aigu et très saillant, puis elle s'abaisse et se termine presque subitement. La deuxième crête, située en avant de la précédente, naît en commun avec elle; elle s'élève peu à peu, gagne le bord antérieur du scapulum et forme un sommet mince et peu élevé, puis elle s'abaisse et disparaît rapidement.

A chacune de ces trois crêtes acromiennes correspond, à l'angle inférieur de l'omoplate, une surface articulaire séparée du reste de l'os par un col bien net. Ces trois cavités glénoïdes, assez irrégulières, sont surmontées de trois apophyses coracoïdes reportées du côté interne; celles-ci sont en outre creusées chacune d'une facette diarthrodrrale qui augmente la surface de la cavité glénoïde correspondante.

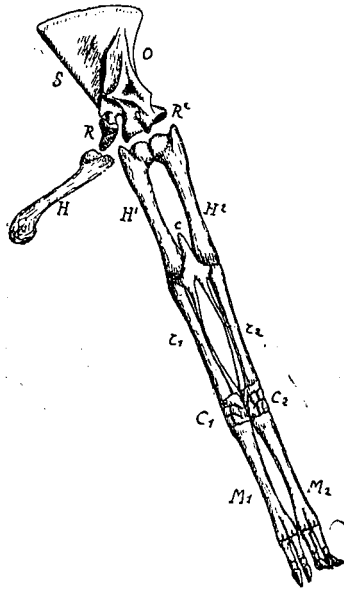


FIG. 9. — Membre antérieur droit triple chez une chèvre.  
(L'avant-bras et la main normaux ne sont pas représentés).

O, scapulum portant trois cavités glénoïdes, une normale, R, et deux accessoires, R' et R''; H, H' et H'', humérus; r' et r'', les deux radius supplémentaires, portant chacun un cubitus dont les olécrânes sont confondus en c; C' et C'', carpes supplémentaires; M' et M'', régions, métacarpo-phalangiennes supplémentaires.

On voit que ce scapulum ne diffère de celui que nous avons décrit plus haut que parce qu'il est trifide au lieu d'être simplement dédoublé. En outre ses trois extrémités semblent tordues sur elles-mêmes de façon à reporter en dedans les apophyses coracoïdes.

Les deux membres supplémentaires offrent une disposition remarquable. Tout d'abord il n'y a qu'un membre droit, — le plus postérieur — et l'autre est symétrique du précédent, c'est-à-dire qu'il est conformé comme un membre gauche. En deuxième lieu chacun de ces deux membres semble tordu sur lui-même et avoir décrit de dedans en dehors un angle de  $180^\circ$ , de telle sorte que, en haut c'est la face postérieure de l'humérus qui se trouve dirigée en dehors, au milieu, c'est le cubitus, et en bas la face externe des phalanges. En réalité les deux membres ont simplement conservé leur portion embryonnaire.

Enfin, ces deux membres sont adhérents ou soudés entre eux au niveau de chaque articulation. C'est ainsi que les deux humérus s'opposent par leur région trochinienne avortée, les deux cubitus sont confondus par le bord postérieur de leur olécrâne et juxtaposés par leur extrémité inférieure, et les deux canons sont articulés par le bord externe de leur extrémité phalangienne.

Nous n'avons aucun renseignement sur les parties molles de ces membres surnuméraires, mais il y a une telle ressemblance entre la disposition générale de ce squelette et le squelette du mouton que nous avons décrit, qu'il nous est permis de croire que les muscles, vaisseaux et nerf présentaient la même disposition dans les deux cas. Quoi qu'il en soit, nous pouvons affirmer que ces deux exemples de mélomélie sont de même nature, ont une origine semblable.

Ceci soulève une difficulté, provoque une objection contre la façon dont nous avons interprété l'anomalie du mouton. Ici les membres supplémentaires ne sont plus parallèles et semblables au membre normal : l'un des deux est symétrique de ce membre, et, au premier abord on ne voit guère comment, d'un membre droit, a pu naître un membre gauche. Il semble naturel de voir dans ces appendices en excès les deux membres d'un second sujet. Mais il nous est encore plus facile de comprendre comment un bourgeon, né du mamelon qui doit devenir le membre thoracique, peut se diviser suivant sa longueur en deux moitiés symétriques, et donner ainsi deux membres, l'un semblable au membre droit, et l'autre à celui du côté gauche.

Cette disposition anormale a donc, suivant nous, une double origine : *d'une part un bourgeonnement du membre encore rudimentaire, et d'autre part la division de ce bourgeon en deux moitiés symétriques.*

Cette opinion est corroborée par certains cas de polydactylie, dans lesquels on peut reconnaître l'existence de ces phénomènes de division et de bourgeonnement. Nous laisserons de côté la polydactylie atavique qui reconstitue dans une extrémité digitée la pentadactylie, et peut-être même les formes hexadactyles et heptadactyles par réapparition du præpollex ou du præhallux, et du postminimus. Mais en dehors de ces cas, on peut observer fréquemment des anomalies par division des phalanges et de la région métacarpienne ou métatarsienne (1). Is. Geoffroy Saint-Hilaire a signalé plusieurs anomalies assez semblables à celles que nous allons décrire, mais il ne les distingue pas des formes ataviques.

Chez le porc, en particulier, on rencontre souvent sur un doigt quelconque la division de la dernière phalange, ou bien de deux

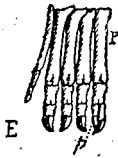


FIG. 10. — Main de porc présentant une réapparition du pouce P, et en outre un dédoublement des deux dernières phalanges p, de ce doigt.

ou même de trois phalanges. On a ainsi deux régions phalangiennes supportées par un métacarpien commun. Cet os lui-même peut se diviser et donner ainsi deux doigts complets dont un, supplémentaire, est quelquefois peu développé, mais parfois aussi très volumineux.

Chez l'homme, on a signalé fréquemment des cas de division de la deuxième phalange du pouce. On a vu également des cas où un doigt supplémentaire se trouvait intercalé au milieu de la main et du pied, c'est-à-dire ne représentant pas le præpollex ou le præhallux. Enfin on a observé des individus porteurs d'un si grand nombre de doigts, que l'atavisme ne pouvait certainement être invoqué pour expliquer leur origine. C'est

(1) Nous rappelons cependant à ce sujet qu'Albrecht, comparant les doigts aux rayons ptérygiens de la Raie, remarque que ceux-ci sont tous dédoublés à leur extrémité libre. Il en conclut que chaque doigt de mammifère est virtuellement double; et que, par suite, les cas de division que l'on peut constater dans ces organes sont d'origine atavique.

ainsi que Ruysch cite plusieurs exemples de polydactylie chez l'homme, dans lesquels le nombre des doigts allait jusqu'à huit ou neuf, et Saviard, en 1702, parle d'un enfant, né à l'Hôtel-Dieu de Paris en 1607, et ayant dix doigts aux pieds et aux mains. Un cas bien connu est celui indiqué par Morand (1770). Un pied d'un homme présentait un métatarsien externe bifide et portant deux doigts, le métatarsien moyen disposé de même, et le métatarsien interne complètement dédoublé. Il y avait donc là, réapparition du præhallux et du post-minimus, et division d'un doigt (1).

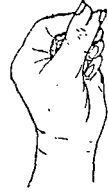

FIG. 11. — Bifidité du pouce chez l'homme (d'après Guyot-Daubés.)

Chez le cheval, on observe les mêmes particularités. Les collections de l'Ecole Vétérinaire de Lyon renferment une pièce figurée dans le *Traité d'Anatomie des animaux domestiques* de MM. Chauveau et Arloing : c'est une main

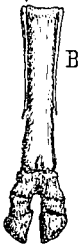

FIG. 12. — Région métacarpo-phalangienne du cheval, avec les phalanges divisées (d'après Chauveau et Arloing).

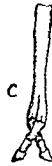


FIG. 13. — Région métacarpo-phalangienne d'un fœtus de cheval, dans lequel la division porte jusque sur le métacarpien principal.

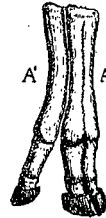

FIG. 14. — Main de veau dédoublée.

A, la main normale; A', la main supplémentaire.

de cheval dans laquelle la première phalange est bifide et les deux autres complètement divisées. MM. Joly et Lavocat (2) ont constaté

(1) Lavocat, *Sur le pied de l'homme à huit doigts, dit pied de Morand* (C. R. Ac. Sc., 1873).

(2) Joly et Lavocat, *Et. anatomiques et tératologiques sur une mule assipède* (C. R. 1853).

également cette disposition sur un fœtus de mule. Le même ouvrage renferme la figure d'un cas décrit par M. Delplanque, et dans lequel la division atteint l'extrémité inférieure du métacarpe lui-même. Comme il est bien démontré que le métacarpien principal du cheval et les phalanges qui lui font suite ne représentent qu'un seul rayon digité, le doigt médian, ces deux anomalies sont donc des faits de division.

Chez les ruminants, nous avons observé des cas encore plus démonstratifs. Les collections de l'Ecole possèdent une main de jeune bovidé formée de deux canons normaux, adossés, mais non soudés, et supportant chacun deux doigts bien conformés. En outre, sur chaque moitié de cette main on voit les ligaments interdigités qui vont des onglons aux ergots; ceux-ci n'ont pas été conservés au cours de la dissection de cette pièce, mais la place qu'ils occupaient est encore visible. Cette extrémité est donc double, et chacune de ses moitiés est constituée comme l'est d'ordinaire la région mélacarpo-phalangienne du bœuf.

Une seconde pièce, que nous avons vue à l'état frais, présente une disposition semblable. Une troisième nous montre un état un peu plus compliqué. A un canon principal, portant deux régions phalangiennes et deux ergots, est soudé en dedans un doigt complet, le pouce très probablement; en dehors est fixé un autre canon, un peu plus petit, portant deux ergots et deux régions digitées complètes. Dans cette extrémité, il y a donc cinq doigts complets, et quatre rudimentaires représentés par les ergots. Le mode de juxtaposition de ces os montre qu'il y a là deux mains: l'une est la main normale compliquée d'un pouce réapparu, l'autre, située en dehors, est supplémentaire et comprend deux doigts et deux ergots.

Ces différents cas de polydactylie nous semblent démontrer d'une façon évidente la possibilité de la division d'un membre. Nous voyons, en effet, cette division s'effectuer successivement sur une, deux, trois phalanges, puis envahir le métacarpe, et arriver à donner soit un doigt supplémentaire complet, soit même une seconde

main normalement conformée. L'existence d'une division complète et exacte de la main étant démontrée, rien n'empêche d'admettre la possibilité de cette même division pour le membre tout entier, Nous connaissons, en effet, un exemple où la division a envahi le carpe, séparé les os de l'avant-bras, et même dédoublé l'humérus, et plusieurs cas où le membre est complètement dédoublé dans ses parties, jusqu'au scapulum qui est lui-même bifide.

Quant à la cause de cette division, nous avons déjà dit qu'elle nous semblait résider dans une lésion d'ordre traumatique, ou d'origine trophique, qui atteindrait le membre encore à l'état de rudimentaire. Cette lésion déterminerait parfois la division de ce rudiment en deux bourgeons, et d'autres fois un dédoublement limité aux organes intérieurs du membre.

Si nous supposons que le mamelon, qui doit donner le membre, bourgeonne dès son apparition, ce bourgeon pourra avoir une direction quelconque, et surtout se développer d'une façon indépendante du membre principal. Il pourra donner un membre plus ou moins volumineux, plus ou moins complet dans son squelette ou ses parties molles, mais toujours réuni au membre principal au niveau du rayon osseux correspondant au point de bourgeonnement. En outre, ce bourgeonnement ayant pour point de départ une lésion de l'extrémité du membre embryonnaire, comme celui-ci prend très vite la forme d'une palette aplatie de dehors en dedans, on conçoit que toute lésion légère de cette extrémité aura pour effet de la diviser en deux portions situées l'une au devant de l'autre. Ceci explique pourquoi dans le cas de duplicité d'un membre, les deux rayons sont toujours placés à la suite l'un de l'autre, et jamais côte à côte.

A l'appui de cette interprétation, nous rappelons les expériences de Bonnet (1) sur les jeunes salamandres. Répétant les expériences de Spallanzani sur la régénération des membres après ablation, il a vu les membres se reformer jusqu'à huit fois de suite. Or, ces membres ont quelquefois porté un doigt supplémentaire, et dans

(1) Bonnet, *Œuvres d'histoire naturelle*, 1781.

un cas, Bonnet ayant fendu longitudinalement un membre en voie de régénération, la main une fois formée, portait trois doigts en plus du nombre normal.

Dans d'autres cas, il y a une véritable division intime de la masse cellulaire qui donne naissance au squelette. C'est ainsi que l'on a observé des sujets chez lesquels les deux humérus, distincts ou soudés, étaient enveloppés par un tégument commun, tandis que les avants et les mains étaient complètement séparés. Dans ce cas, il semble évident que la lésion a non seulement divisé le sommet du mamelon, mais encore a produit une scission à son intérieur.

Ce bourgeonnement, ou, pour mieux dire cette division du rudiment des membres, ce dédoublement intérieur sont-ils possibles ? Les faits embryologiques constatés chez les mammifères permettent de le croire.

D'après Kölliker, « le squelette entier des extrémités se constitue sous forme d'un blastème dont les différentes parties forment dès le début un tout continu, et dans lequel, du tronc vers la périphérie, se différencient successivement, cartilage par cartilage, articulation par articulation, tous les éléments de la charpente.... La loi qui préside à la formation du squelette des extrémités est la suivante : dans l'axe du rudiment des extrémités, une masse de blastème se sépare du reste et, peu à peu, se convertit aussi bien en cartilage qu'en la capsule articulaire et en le péri-chondre. Plus l'extrémité s'accroît, plus s'allonge aussi à son intérieur le rudiment des formations squelettiques, qui y prend aussitôt la configuration typique du segment correspondant au membre (1). »

Nous voyons donc que, dans le mamelon qui fait saillie sur les côtés du thorax, il existe dès son apparition, un blastème qui correspond au scapulum encore non différencié. Si un trouble traumatique ou trophique survient à son extrémité à peine saillante et la divise, cette cause agira sur le blastème sous-jacent, en dédoublera l'extrémité ; les deux sommets de ce blastème bifide croîtront côte à côte, s'organiseront isolément, et le dédoublement portera

1) Kölliker, *Traité d'embryologie de l'homme et des mammifères*.

ainsi sur tous les rayons qui y sont contenus virtuellement, c'est-à-dire sur l'extrémité du scapulum, l'humérus et les os de l'avant-bras et de la main. De là, formation de deux membres complets qui pourront s'accroître d'une façon indépendante, ou rester coalescents. Si la lésion intervient plus tard, le dédoublement se portera sur les rayons non différenciés, os de l'avant-bras, carpe, méta-carpe ou phalange.

Dans le cas singulier de polymélie où le radius appartient à un membre et le cubitus à l'autre, la division du mamelon s'est produite au moment où le scapulum seul était différencié, et les deux bourgeons ne se sont point séparés, sont restés adhérents. Le dédoublement du blastème a d'abord produit deux humérus ; puis, lorsque l'avant-bras s'est formé, cette anomalie du blastème a constitué d'emblée les deux traînées cellulaires qui se différencient normalement pour former les os de l'avant-bras. Enfin les deux branches squelettiques continuant à s'accroître et à se différencier, ont donné deux carpes, puis deux mains, dont l'une s'est elle-même dédoublée de la même façon.

Dans le cas de dédoublement de la main, de métacarpiens ou de phalanges, l'explication de ces anomalies par le mécanisme que nous venons d'exposer n'offre aucune efficacité.

Quelle que soit la disposition de son squelette, le membre ou la région supplémentaire doit être accompagnée des parties molles, muscles, tendons, nerfs, plus ou moins développés, parfois dégénérés, mais dont quelques-uns sont toujours reconnaissables. C'est, en effet, ce que nous avons constaté dans les cas de mélomélie, de division de la main ou des doigts que nous avons pu observer avant que la macération ou tout autre procédé ait dénudé les os.

On voit donc que, dans cette hypothèse de la lésion traumatique ou trophique, les différents cas de mélomélie ont une cause unique, déterminant un phénomène constant, qui est plus ou moins intense, qui se propage sur une étendue plus ou moins grande du membre, mais qui est toujours identique à lui-même, comme mécanisme et comme résultat.

Avec la théorie duplicitaire on rencontre au contraire sans cesse

des difficultés, des impossibilités même, dans l'interprétation des faits observés.

Nous sommes donc amenés à conclure que, dans les différents cas que nous avons cités, il n'y a pas monstruosité double, et que les membres ou régions supplémentaires appartiennent bien aux sujets qui en sont porteurs.

Il y a encore un argument que l'on peut invoquer en faveur de l'origine unitaire des monstres mélomèles, c'est l'observation de cas de ce genre chez les Batraciens. Les membres apparaissent chez ces animaux, longtemps après leur sortie de l'œuf, à une époque où ce sont des êtres isolés, indépendants les uns des autres; la production d'une greffe dans ces conditions est absolument impossible.

En résumé, les sujets mélomèles doivent être classés dans les monstres unitaires, et ce genre d'anomalie se rattache par des liens étroits à une forme de polydactylie, l'augmentation du nombre des doigts ou le dédoublement de la main par division longitudinale. On peut ainsi établir une série presque continue avec les anomalies et les monstruosité par excès dans le nombre des doigts et des membres :

- 1° Dédoublement des phalanges;
- 2° Dédoublement de doigts;
- 3° Dédoublement de la main ou du pied;
- 4° Dédoublement de la main et de l'avant bras;  
— du pied et de la jambe;
- 5° Dédoublement du membre entier;
- 6° Multiplication du membre entier.

Il y a donc lieu de modifier sur ce point la classification d'Is. Geoffroy Saint-Hilaire. Il faut retirer des monstres doubles polyméliens le genre Mélomèle et certaines formes de Pygomèles (1), et

(1) On rencontre en effet des pygomèles chez lesquels le membre supplémentaire est porté par un petit coxal soudé au postérieur du coxal principal, et intercalé entre celui-ci et le sacrum. Cette monstruosité correspond exactement au cas de mélomélie que nous venons de décrire.

les réunir au cas de dédoublement de la main confondus jusqu'ici avec la polydactylie, pour en faire une famille de monstres simples caractérisés par *une division complète ou partielle d'un ou de plusieurs membres*. Cette famille dont les représentants pourraient porter le nom général de *Méломéliens* se placerait entre les Ectroméliens et les Syméliens, et serait divisée en trois genres fondés sur la disposition squelettique du membre anormal. C'est ainsi que l'on pourrait admettre la classification suivante.

## MONSTRES UNITAIRES AUTOSITES, TRIBU I, FAM. II.

## MÉLOMÉLIENS

Un ou plusieurs membres sont divisés partiellement ou d'une façon complète.

- |  |             |
|--|-------------|
| 1 <sup>er</sup> genre : La main seule est divisée. . . . .           | SCHISTOMÈLE |
| 2 <sup>o</sup> genre : Le membre entier est divisé en deux. . . . .  | MÉLOMÈLE    |
| 3 <sup>o</sup> genre : Le membre entier est divisé en trois. . . . . | TRIOMÈLE    |

Il serait facile de déterminer exactement la position de l'anomalie par l'adjonction au nom générique des mots antérieur ou postérieur, droit ou gauche. La Méломélie ou la Triomélie antérieure correspondrait à la Méломélie de l'ancienne classification, et la Méломélie ou Triomélie postérieure à certaines formes de Pygomélie.