

Tome 66

fascicule 5

Mai 1997

Abonnement 170 F — Le numéro 25 F

ISSN 0366-1326

BULLETIN MENSUEL
DE LA
SOCIÉTÉ LINNÉENNE DE LYON

Siège social : 33 rue Bossuet, F 69006 LYON

Rédaction : P. BERTHET

Organes hématopoïétiques et cellules sanguines chez *Typhlonectes compressicaudus* et *Typhlonectes natans* (Amphibien, Gymnophione)

R. Paillot, J. Estabel et J.-M. Exbrayat

*Laboratoire de Biologie Générale, Université Catholique de Lyon et Laboratoire d'Etude
du Développement post-embryonnaire des Vertébrés inférieurs, E.P.H.E.,
25 rue du Plat, 69288 Lyon Cedex 02.*

Résumé. — Chez les Gymnophiones, la moelle osseuse est absente. Ce sont le foie, la rate et le thymus, principaux organes hématopoïétiques, qui sont à l'origine des cellules du système immunitaire. Ces cellules se répartissent au niveau des organes lymphoïdes et tissus lymphoïdes associés. Les Gymnophiones présentent donc une situation relativement primitive par rapport à l'organisation des organes hématopoïétiques des autres Amphibiens.

Mots clés : Amphibien, Gymnophione, Organes lymphomyéloïdes.

Hematopoietic organs and blood cells of *Typhlonectes compressicaudus* and *Typhlonectes natans* (Amphibian, Gymnophiona)

Summary. — There is no bone marrow in Gymnophiona. Liver, spleen and thymus, first hematopoietic organs, assume cellular productions of the immune system. These cells are distributed in lymphoid organs and associated lymphoid tissues. According to an immunological view, Gymnophiona present a primitive situation compared to other Amphibians.

Key words : Amphibian, Gymnophiona, Lymphomyeloid organs.

INTRODUCTION

Les amphibiens regroupent trois ordres : les Anoures, les Urodèles et les Gymnophiones. Ces derniers sont encore aujourd'hui peu connus. Il n'existe en particulier que peu de travaux concernant leurs organes hématopoïétiques et leur système immunitaire (COOPER et GARCIA-HERRERA 1968). Les données existantes sont ponctuelles et ne portent que sur quelques espèces, à l'inverse de celles qui concernent les Anoures et les Urodèles (in bibliographie : CHARLEMAGNE 1990). Différents organes hématopoïétiques sont observés chez les Amphibiens. Des organes lymphomyéloïdes, foie ou moelle osseuse, produisent les cellules du système immunitaire. La rate est le siège du

renouvellement érythrocytaire et de la différenciation leucocytaire. Le thymus assure la sélection des lymphocytes T. Les tissus lymphoïdes associés sont observés dans différents organes : ce sont les MALT (« Mucosae associated lymphoid tissues»). La plupart de ces travaux portent sur les Anoures et les Urodèles. Chez les Gymnophiones, quelques études ont été consacrées aux aspects anatomiques (*Typhlonectes compressicaudus*). Certains d'entre elles concernent le rejet d'allogreffe chez *Typhlonectes compressicaudus* (COOPER et GARCIA-HERRERA 1968) ou les relations immunitaires materno-foetales chez cette même espèce vivipare (HRAOUI-BLOQUET 1995, EXBRAYAT *et al.* 1995). Pourvus par ailleurs de nombreux caractères particuliers (in bibliographie : EXBRAYAT 1993, DELSOL *et al.* 1981), les Gymnophiones sont nettement distincts des autres Amphibiens et il est encore difficile d'établir avec certitude leur position phylogénétique par rapport aux deux autres ordres (PARENT 1989) bien que des positions plausibles aient été proposées (RAGE 1985). Une étude exhaustive des représentants de ce groupe pourrait apporter des éléments de compréhension à la position des Gymnophiones. Le but du travail d'ordre anatomique présenté ici est de faire la synthèse des descriptions des organes hématopoïétique des Gymnophiones déjà publiés (*Typhlonectes compressicaudus*, GARCIA-HERRERA et COOPER 1968 ; *Ichthyophis kohtaoensis*, ZAPATA *et al.* 1982, WELSCH et STARCK 1984 ; *Chthonerpeton indistinctum*, *Afrocaecilia taitana*, *Ichthyophis paucisulcus*, WELSCH et STARCK 1984) et d'établir des comparaisons avec ce qui est connu chez les Amphibiens.

MATÉRIEL ET MÉTHODES

1. HISTOLOGIE. — L'étude histologique a porté sur 14 *Typhlonectes compressicaudus* adultes provenant de Kaw (Guyane Française) et 3 *Typhlonectes natans* adultes. Les animaux ont été fixés au liquide de Bouin et inclus en paraffine. Les coupes histologiques (5 μm) ont été colorées par des colorations décrites par GABE (1968) : hémalum-phloxine-safran (HPS), trichrome de Masson-Goldner et May Grünwald-Giemsa. Les frottis sanguins ont été fixés au méthanol, colorés par la technique de May Grünwald-Giemsa.

2. HISTOLOGIE DU TISSU OSSEUX. — L'étude histologique du tissu osseux a porté sur 24 *Typhlonectes compressicaudus* et 2 *Typhlonectes natans*. 18 spécimens ont été fixé au liquide de Bouin, 8 à l'éthanol 70°. Les pièces osseuses (calvarias, maxillaires, vertèbres et côtes) ont été incluses en méthacrylate de méthyle. Les coupes de 8 μm ont été réalisées à l'aide d'un microtome lourd de type JUNG K. Elles ont été colorées par les colorations de solochrome cyanine R et de trichrome de Masson-Goldner.

RÉSULTATS

1. SANG PÉRIPHÉRIQUE. — Le sang périphérique de *Typhlonectes compressicaudus* et *Typhlonectes natans* contient des érythrocytes, thrombocytes, lymphocytes, monocytes, neutrophiles, éosinophiles et basophiles (Photo 1, planche I). Les érythrocytes sont de grandes cellules elliptiques avec un noyau central, au cytoplasme homogène. On peut distinguer quelques érythroblastes, cellules plus petites de forme ovoïdes, contenant un important noyau entouré

d'un cytoplasme peu développé. Des figures de mitose sont observées dans le sang circulant. Les thrombocytes, représentant 36 % des leucocytes, sont fusiformes avec un cytoplasme étroit. On dénombre 12 % de lymphocytes (5 % de petits lymphocytes, 7 % de grands lymphocytes). Leur cytoplasme est peu développé, leur noyau est dense. Les monocytes (25 %) ont un noyau caractéristique en forme de haricot. Les neutrophiles (25 %) sont plurinucléés, leur cytoplasme reste clair (Photo 2, planche I). Les éosinophiles (1 %), contiennent de très nombreuses granulations cytoplasmiques acidophiles (Photo 3, planche I) et les basophiles (1 %) comportent des granulations basophiles de grande taille.

2. FOIE. — Le foie est un organe impair situé à droite du tube digestif dans le deuxième tiers du corps de l'animal. Il est formé d'une vingtaine de lobules qui paraissent empilés de la partie postérieure vers la partie antérieure lui donnant un aspect segmenté. Cet organe est entouré par une couche hématopoïétique (Photo 4, planche I) (DELSOL *et al.* 1980 ; EXBRAYAT 1993 ; EXBRAYAT *et al.* 1995), responsable de la formation des cellules granuleuses (polynucléaires basophiles, éosinophiles et mastocytes) et des macrophages.

Cette couche de cellules hématopoïétiques ou couche corticale est directement située au contact des hépatocytes. Son épaisseur est variable, mais augmente avec l'âge de l'animal. Située à la périphérie du foie, elle le recouvre entièrement, mais on constate la présence d'infiltrations de ces cellules le long des veines et artères importantes du système porte hépatique aboutissant à la formation de nodules (Photo 5, planche II). L'ensemble est isolé de l'extérieur par une couche de cellules conjonctives. Différents types cellulaires ont été observés dans la couche corticale :

- des polynucléaires éosinophiles, basophiles et neutrophiles regroupés en amas,
- des monocytes et macrophages,
- des macrophages pigmentés regroupés en centres mélanomacrophagiques,
- des lymphocytes et des plasmocytes,
- des cellules de Kupffer phagocytant des érythrocytes sénescents.

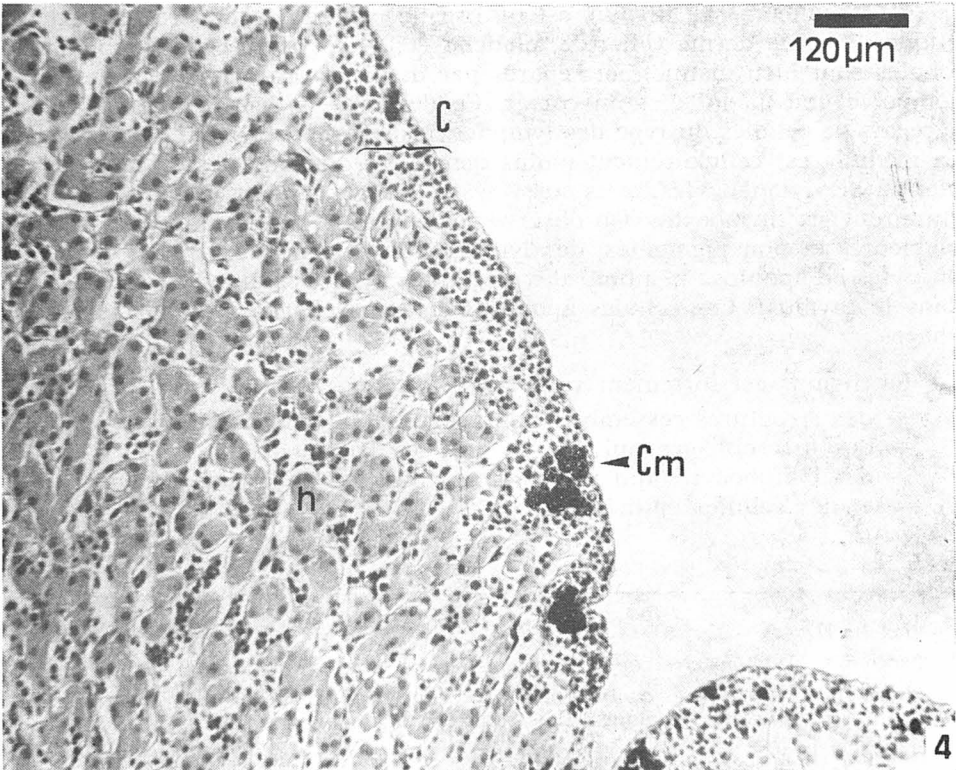
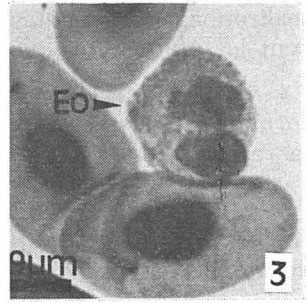
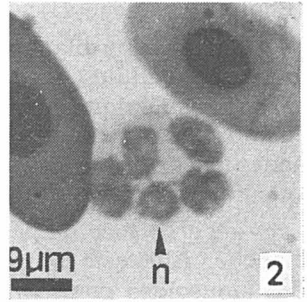
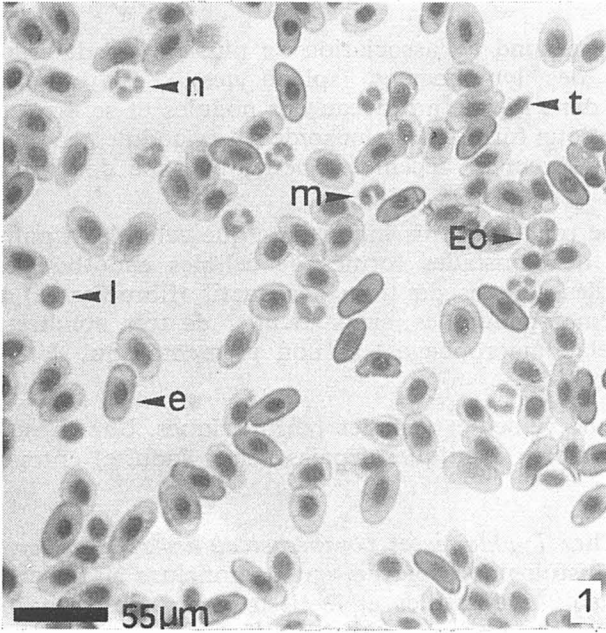
Toutes ces cellules hématopoïétiques sont entourées, chez *Typhlonectes compressicaudus* et *Typhlonectes natans*, par des cellules réticulées du tissu conjonctif, tout comme chez *Chthonerpeton indistinctum*, *Afrocaecilia taitana* *Ichthyophis kohtaoensis* et *Ichthyophis paucisulcus* (WELSCH et STARCK 1984).

3. RATE. — La rate de *Typhlonectes compressicaudus* est composée d'un lobe principal et d'un petit lobe. Elle est associée au pancréas ; on constate la présence d'importantes infiltrations du tissu lymphoïde dans certaines zones, entre les unités sécrétrices. Presque au contact de la couche hémato-

Planche I :

Photos 1, 2 et 3. — *Typhlonectes natans*, frottis sanguin, coloration de May Grünwald-Giemsa.

Photo 4. — *Typhlonectes compressicaudus*, coupe histologique de foie, coloration HPS. Abréviation : C : corticale ; Cm : centre mélanomacrophagique ; e : érythrocyte ; Eo : éosinophiles ; h : hépatocyte ; l : lymphocyte ; m : monocyte ; n : neutrophile.



poïétique du foie, on peut discerner la pulpe blanche de la pulpe rouge (Photo 6, planche II).

— La pulpe blanche correspond à l'association de plusieurs nodules ou amas de cellules du type des lymphocytes (splénocytes). Les vaisseaux sanguins spléniques entrent dans la rate au niveau des nodules et se divisent ensuite dans la pulpe rouge pour former les sinusoides. Les nodules contiennent une artériole centrale légèrement décentrée (petite branche de l'artère splénique).

— La surface de la pulpe rouge est plus importante que celle de la pulpe blanche. Elle est composée de sinusoides formés de cellules endothéliales. Ces sinusoides contiennent des cellules du tissu conjonctif (fibroblastes) et tous les types de cellules hématopoïétiques, en particulier de très nombreux macrophages pigmentés (mélanomacrophages) et non pigmentés qui détruisent les érythrocytes sénescents.

On constate la présence de veines et veinules périphériques. Une capsule formée de fibroblastes et de fibres élastiques (épaisse chez l'adulte) entoure la rate.

4. MOELLE OSSEUSE. — Chez *Typhlonectes compressicaudus* et *Typhlonectes natans*, les observations histologiques permettent de conclure à l'absence de moelle osseuse quel que soit le type d'os et le tissu osseux observés (os plat : calvaria ; os court : vertèbre ; os long : côte) (Photo 7, planche III).

5. THYMUS. — Le thymus est un organe pair situé derrière les vésicules otiques, sous le derme (Photo 8, planche III). Il est formé de 3 lobules. Les lobules sont bien distincts et séparés par du tissu conjonctif. Chaque lobule comporte une médulla et un cortex. Ce dernier est dense, rassemblant des agrégats de cellules du type des lymphocytes (thymocytes) de tailles diverses. La médulla est cellulièrement moins dense. On discerne des cellules ressemblant à des lymphocytes, mais aussi des réticulocytes dont les prolongements entourent les thymocytes. On observe également la présence de macrophages pigmentés et non pigmentés, des lymphocytes aux noyaux très denses (lymphocytes en apoptose résultant des sélections négatives et positives effectuées dans le thymus). Ces cellules apoptotiques sont phagocytées par les macrophages.

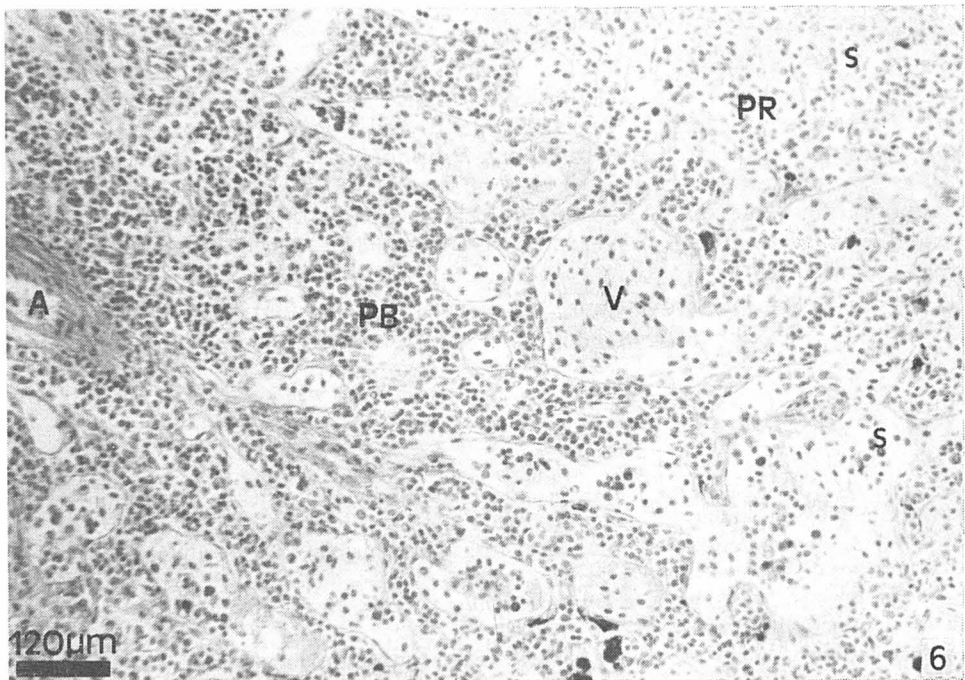
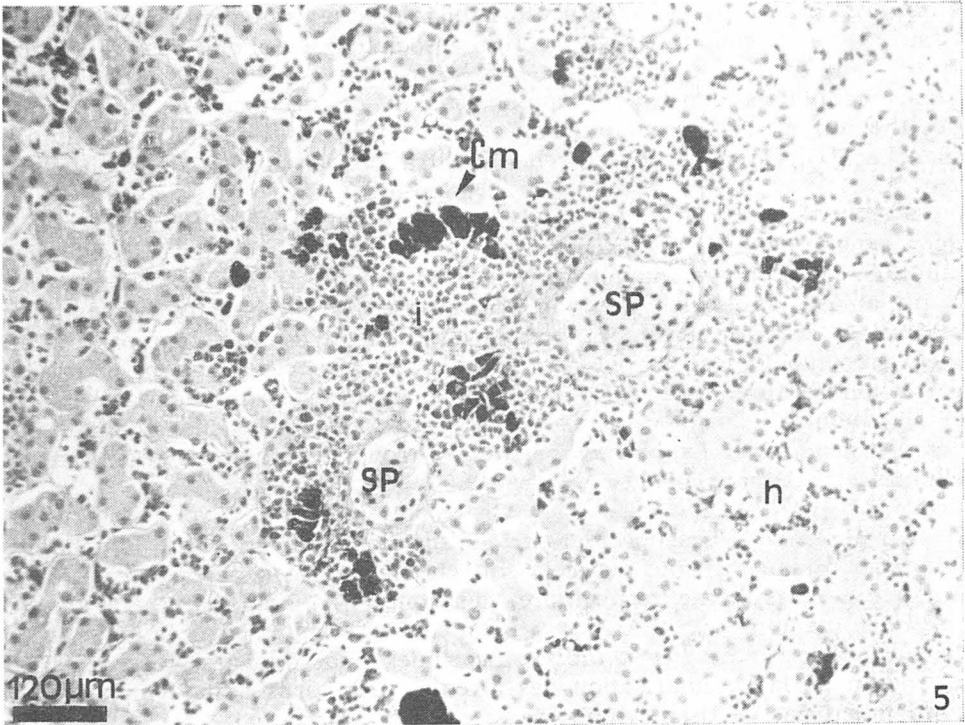
Le thymus est fortement vascularisé, et on peut observer :

- des structures ressemblant aux corpuscules de Hassal,
- des macrophages qui phagocytent les lymphocytes,
- des lymphocytes qui viennent se différencier dans le thymus,
- et des cellules épithéliales.

Planche II :

Photo 5. — *Typhlonectes compressicaudus*, coupe histologique de foie, coloration HPS.

Photo 6. — *Typhlonectes compressicaudus*, coupe histologique de rate, coloration HPS. Abréviation : A : artère splénique ; Cm : centre mélanomacrophagique ; h : hépatocyte ; i : infiltration ; s : sinusoides ; PB : pulpe blanche ; PR : pulpe rouge, SP : système Porte ; V : veine splénique.



6. TISSUS LYMPHOÏDES ASSOCIÉS. — Chez *Typhlonectes compressicaudus* et *Typhlonectes natans*, les observations histologiques signalent la présence de tissu lymphomyéloïde (GALT : « Gut associated lymphoïd tissue ») à tous les niveaux du tube digestif. Le GALT se présente sous la forme de nodules (amas cellulaires denses de lymphocytes et de plasmocytes) situés entre l'épithélium et la musculaire muqueuse, au niveau du chorion (Photo 9, planche III). On peut observer des infiltrations au niveau de l'épithélium.

7. SYSTÈME LYMPHATIQUE. — Les observations révèlent la présence de deux ganglions situés au niveau du collier correspondant aux deux premiers anneaux en arrière de la tête (LESCURE et RENOUS 1992). Ils correspondent à un amas de cellules de type plasmocyte. Des vaisseaux lymphatiques partent de ce tissu fortement vascularisé. Bien qu'ils ne soient pas directement en contact avec les voies aériennes et buccales, ces ganglions pourraient correspondre aux amygdales ou organes analogues décrits chez les Urodèles et les Anoures (CHARLEMAGNE, 1990). Il existe également chez *Typhlonectes compressicaudus* et *Typhlonectes natans*, 2 troncs lymphatiques dorsaux sous cutanés et 2 troncs costaux.

8. AUTRES. — Les observations ne signalent pas de tissus lymphomyéloïdes au niveau du rein, que cela soit chez le nouveau né ou chez l'adulte. Au niveau du système respiratoire, des zones lymphoïdes ont été décrites chez les mammifères (BALT : « Bronchial associated lymphoïd tissue »). On peut observer de très nombreuses cellules (macrophages, polynucléaires) au niveau de la vascularisation des alvéoles. Les corps adipo-lymphoïdes ne contiennent pas de tissu lymphoïde.

DISCUSSION

Ces observations permettent de distinguer les organes hématopoïétiques principaux tels que le foie, la rate et le thymus, qui produisent les cellules du système immunitaire, et des organes lymphoïdes, siège des différenciations. La description de ces organes correspond à celles déjà effectuées chez d'autres Gymnophiones (BONS 1984 ; GABE 1971 ; LAWSON 1963 ; OYAMA 1952 ; STORCH *et al.* 1984 ; WELSCH 1982 ; WELSCH et STARCK 1984 ; WELSCH et STORCH 1982 ; ZAPATA *et al.* 1982).

A part certaines variations concernant les populations cellulaires, les différents types de cellules sanguines décrites sont également observables

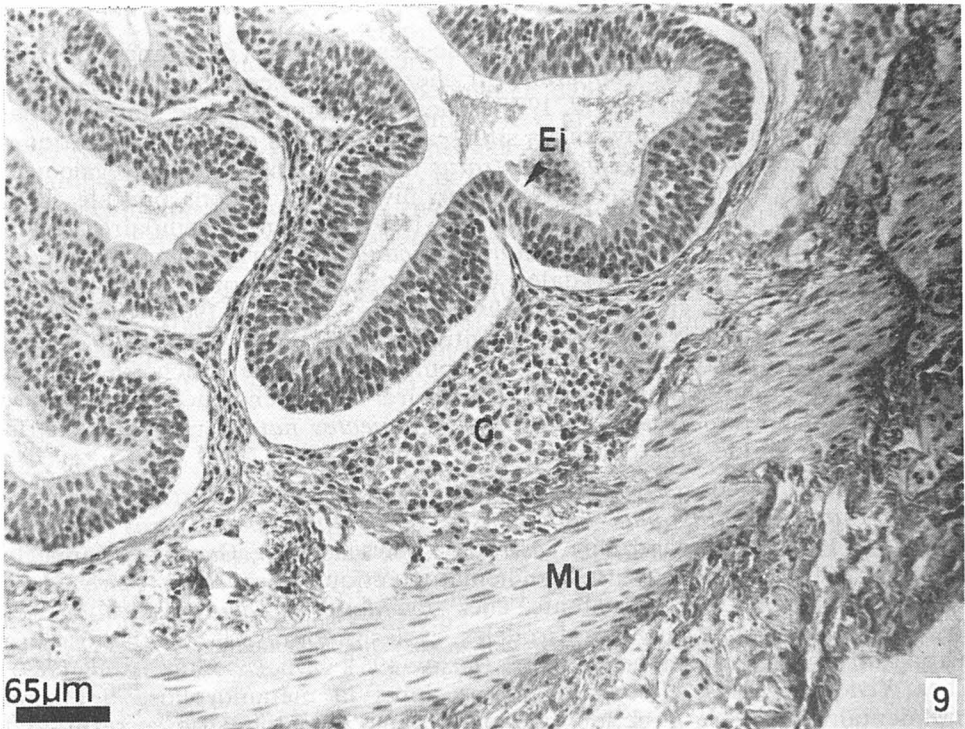
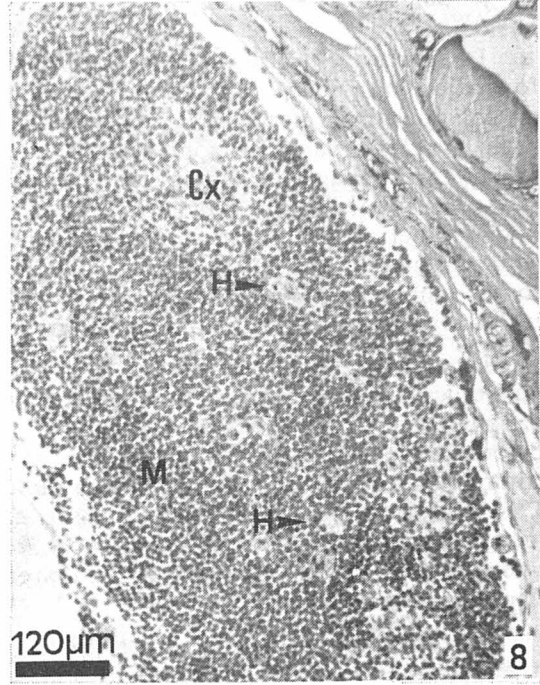
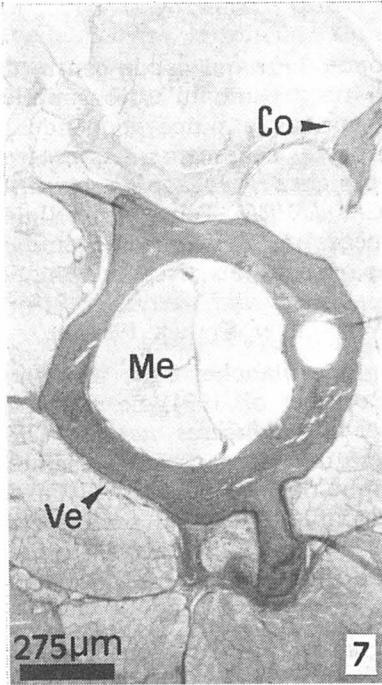
Planche III :

Photo 7. — *Typhlonectes natans*, coupe histologique de vertèbre, coloration de trichrome de Masson-Goldner.

Photo 8. — *Typhlonectes compressicaudus*, coupe histologique de thymus, coloration de trichrome de Masson-Goldner.

Photo 9. — *Typhlonectes compressicaudus*, coupe histologique de tube digestif, coloration de trichrome de Masson-Goldner.

Abréviation : Co : côte ; Cx : cortex ; Ei : épithélium intestinal ; G : GALT, H : corpuscules de Hassal ; M : medulla ; Me : moelle épinière ; Mu : muscle ; Ve : vertèbre.



chez d'autres Gymnophiones (COOPER et GARCIA-HERRERA 1966 ; GONCALVES et SAWAYA 1984).

Le foie est entouré d'une corticale hématopoïétique qui est le centre de formation des cellules granuleuses, polynucléaires, éosinophiles, basophiles et polynucléaires neutrophiles. Il représente, comme la pulpe rouge de la rate, l'un des organes où sont détruits les érythrocytes sénescents. Les centres mélanomacrophagiques ont été également observés chez *Hypogeophis rostratus* (OYAMA 1952) et *Ichthyophis glutinosus* (STORCH *et al.* 1984). Toutes les cellules hématopoïétiques observées chez les deux espèces de *Typhlonectes* étudiés sont entourées par des cellules réticulées appartenant au tissu conjonctif, tout comme chez *Chthonerpeton indistinctum*, *Afrocaecilia taitana*, *Ichthyophis kohtaoensis* et *Ichthyophis paucisulcus* (WELSCH et STARCK 1984).

La rate est organisée en pulpe rouge et pulpe blanche, mais les zones périfolliculaires présentes chez les Anoures (ROITT *et al.* 1994) ne sont pas visibles chez *Typhlonectes compressicaudus* et *Typhlonectes natans*. Chez diverses espèces de Gymnophiones, la rate a été décrite dans son ensemble comme étant un organe érythro-granulo-lympho-thrombopoïétique (FOXON 1964 ; WELSCH et STARCK 1984 ; WELSCH et STORCH 1982), ce qui semble être le cas chez *Typhlonectes compressicaudus* et *Typhlonectes natans*. Notons que l'apparition de zones périfolliculaires chez les Anoures est une étape dans l'évolution de la rate.

Les observations et la bibliographie ne signalent pas de tissus lymphomyéloïdes au niveau du rein chez *Typhlonectes compressicaudus* (SAKAI *et al.* 1986). Il représente pourtant un organe lymphomyéloïde majeur chez les Poissons et les Amphibiens (ROITT *et al.* 1994).

Des structures qui seraient les analogues primitifs des ganglions lymphatiques des mammifères apparaissent chez les Anoures, ce qui a été décrit chez *Xenopus laevis* (ROITT *et al.* 1994). Elles sont composées de simples amas de cellules lymphoïdes et myéloïdes situés au niveau des canaux lymphatiques et sous la peau chez *Hypogeophis rostratus* (LAWSON 1963). On peut également observer des accumulations de cellules au niveau des régions buccales chez les Urodèles et les Anoures (MARCHALOXIS 1977). Ces amas cellulaires, également présents chez *Typhlonectes compressicaudus*, pourraient correspondre à des formes primitives d'amygdales. Un système lymphatique cutané et sous-vertébral a été décrit chez *Hypogeophis rostratus* (LAWSON 1963). Ce système composé d'un circuit lymphatique longitudinal en contact avec des « cœurs lymphatiques » qui sont de simples sacs composés par une couche de cellules endothéliales entourée d'une couche musculaire. La présence de telle structure chez *Typhlonectes compressicaudus* et *Typhlonectes natans* n'est pas confirmée mais une étude plus détaillée est à réaliser.

La moelle osseuse est absente chez *Chthonerpeton indistinctum*, *Afrocaecilia taitana*, *Ichthyophis kohtaoensis*, *Ichthyophis paucisulcus* (WELSCH et STARCK 1984) et *Hypogeophis rostratus* (LAWSON 1963), GABE mentionne la présence d'une moelle osseuse non-hématopoïétique chez *Ichthyophis glutinosus* (1971). Elle est inexistante chez *Typhlonectes compressicaudus* et *Typhlonectes natans*. Chez les Urodèles et les Anoures, la moelle osseuse n'apparaît que chez certaines espèces (FOXON 1964 ; DU PASQUIER *et al.* 1989). Chez *Xenopus laevis*, elle se développe après la métamorphose de façon rudimentaire mais sa fonction comme organe hématopoïétique reste mal

définie et controversée (ROTT *et al.* 1994). Parallèlement à l'apparition de la moelle osseuse, le foie, la rate et le rein, organes aux fonctions hématopoïétiques (granulo/érythropoïèse) pendant la vie embryonnaire, perdent ces aptitudes après la métamorphose.

Le thymus de *Typhlonectes compressicaudus* et *Typhlonectes natans* est organisé comme chez les autres espèces de Gymnophiones, (WELSCH 1982) d'Urodèles et d'Anoures (ROTT *et al.* 1994). Des structures ressemblant aux corpuscules de Hassal ont été observés chez *Chthonerpeton indistinctum*, *Afrocaecilia taitana*, *Ichthyophis kohtaoensis* et *Ichthyophis paucisulcus* (WELSCH et STARCK 1984). Les types de cellules que nous avons observées ont déjà été décrites dans le thymus des Gymnophiones (WELSCH 1982).

Le GALT ou « Peyer plaque like » se présente sous la forme d'une simple couche cellulaire ou de nodules au niveau de la *lamina popria*. Cette structure est présente à tous les niveaux du tube digestif chez *Typhlonectes compressicaudus*. Notons l'absence de centre germinatif au niveau de ces structures. Ce tissu correspond à ce qui a déjà été décrit chez certaines espèces de Gymnophiones (BONS 1984 ; OYAMA 1952 ; WELSCH et STARCK 1984 ; EXBRAYAT *et al.* 1995) : il s'agit d'un tissu formé de nodules linéaires sous-épithéliaux vascularisés, néanmoins dépourvus de centre germinatif. Des structures équivalentes sont décrites chez diverses espèces d'Anoures et d'Urodèles (COHEN 1976).

La bibliographie existante ne mentionne pas la présence de tissus lymphoïdes au niveau des systèmes génitaux et urinaires chez les Typhlonectidae (WAKE 1968, 1970).

Plusieurs de ces observations, comme l'absence de moelle osseuse qui est corrélée au maintien des fonctions hématopoïétiques du foie et de la rate après la métamorphose, ou encore l'absence de tissus hématopoïétiques au niveau du rein, placent les Gymnophiones dans une situation relativement primitive par rapport à l'organisation des organes hématopoïétiques chez d'autres Amphibiens. Une étude plus détaillée des organes et des fonctions hématopoïétiques reste à réaliser chez les Gymnophiones. L'organisation des organes hématopoïétiques chez *Typhlonectes compressicaudus* et *Typhlonectes natans* correspond aux descriptions déjà réalisées chez les Gymnophiones.

Nous remercions le Docteur G. BOIVIN pour ses conseils concernant le tissu osseux, son équipe et Madame M.-T. LAURENT pour son aide technique. Les individus de l'espèce *Typhlonectes compressicaudus* étudiés ont été capturés en Guyane française grâce à une subvention de la fondation Singer-Polignac.

RÉFÉRENCES BIBLIOGRAPHIQUES

- BONS J., 1984. — Données histologiques sur le tube digestif de *Typhlonectes compressicaudus* (Duméril et Bibron 1841, Amphibien Apode). *Mém. Soc. Zool. Fr.*, ; 43, 87-90.
- CHARLEMAGNE J., 1990. — *Immunologie animale*. PASTORET J.-P., GOVARTIS A. et BAZIN H., Médecine-Sciences Flammarion, 740 p.
- COHEN N., 1976. — Immunologic diversity within the class Amphibia, chap. 8, 209-226, in *Comparative immunology*, by MARCHALONIS J. Londres, Blackwell Scientific publication, 470 p.
- COOPER E.-L., GARCIA-HERRERA F., 1966. — Peripheral blood cells in the Caccilian, *Typhlonectes compressicauda*. *Amer. Zool.* ; 6, 352.
- Bull. mens. Soc. linn. Lyon. 1997. 66 (5).

- COOPER E.-L., GARCIA-HERRERA F., 1968. — Chronic skin allograft rejection in the Apodan *Typhlonectes compressicauda*. *Copeia*, 2, 224-229.
- DELSOL M., FLATIN J., ENBRAYAT J.-M., BONIS J., 1981. — Développement de *Typhlonectes compressicauda*, Amphibien Apode vivipare, hypothèse sur sa nutrition embryonnaire et larvaire par un ectotrophoblaste. *C. R. Acad. Sci. Paris* ; 293, 281-285.
- DELSOL M., ENBRAYAT J.-M., FLATIN J., LESCURE J., 1980. — Particularités du groupe des batraciens Apodes. *Bull. Soc. Linn. Lyon* ; 49 (6), 370-379.
- DU PASQUIER L., SCHWAGER J., FLATNIK M., 1989. — The immune system of *Xenopus*. *Ann. Rev. Immunol.* ; 7, 251-275.
- ENBRAYAT J.-M., 1993. — Quelques aspects de la biologie de la reproduction chez *Typhlonectes compressicauda* (Duméril & Bibron). Amphibien Gymnophione. *Calv. Univ. Cath. Lyon*, 7, 263 p.
- ENBRAYAT J.-M., PUJOL P., HRAOUI-BLOUET S., 1995. — First observation on the immunological materno-foetal relationship in *Typhlonectes compressicauda*, a viviparous Gymnophionan Amphibia. *Scientia herpetologica*, Llorente et al. ed., 271-273.
- FOXON G. E. H., 1964. — *Physiology of the Amphibian*. Edited by J. A. MOORE. Acad. Press. New York and London, 151-202.
- GABE M., 1968. — *Techniques Histologiques*. Edition Masson, 1123 p.
- GABE M., 1971. — Apport de l'histologie à l'étude des relations phylétiques des Gymnophiones. *Bull. biol.*, 105 : 125-157.
- GARCIA-HERRERA F., COOPER E.-L., 1968. — Organos linfoides del anfibio apodo, *Typhlonectes compressicauda*. *Acta Med.*, 4, 157-160.
- GONCALVES A., SAWAYA P., 1984. — Reserches in Brazilian Gymnophiona : special remarks on respiratory function. *Bull. Soc. Zool. Fr.*, 43, 117-120.
- HRAOUI-BLOUET S., 1995. — Nutrition embryonnaire et relation materno-foetale chez *Typhlonectes compressicauda* (Duméril et Bibron, 1841). Amphibien, Gymnophione, vivipare. Thèse Doct. EPHE, Paris, 216 p.
- LAWSON R., 1963. — The anatomy of *Hypogeophis rostratus* Cuvier (Amphibia : Apoda or Gymnophiona). Part. I. The skin and skeleton. *Proc. Univ. Durham philos. Soc. Ser. A*, 13 (25) : 254-273.
- LESCURE J. et RENOUS S., 1992. — Signification du collier chez les Amphibiens Gymnophiones. *Bull. Soc. Herp. Fr.*, 61 : 45-51.
- MARCHALONIS J., 1977. — *Immunity in evolution*. Londres, Arnold, 316 p.
- OYAMA J., 1952. — A microscopic study of the visceral organs of Gymnophiona, *Hypogeophis rostratus*. *Kumamoto J. Sci.*, 18 : 117-133.
- PARENT J.-P., 1989. — Quelques problèmes actuels de l'évolution des Amphibiens. in *Evolution biologique, quelques données actuelles*. Bons et Delsol ed., éditions Boubée, 171-189.
- RAGE J. C., 1985. — Origine et Phylogénie des Amphibiens. *Bull. Soc. Herp. Fr.*, 39 : 1-19.
- ROTT I.-M., BRÖSTOFF J., MALE D.-K., 1994. — Immunologie, 2^e édition. De Boeck Université.
- SAKAI T., BILLO R., KRIZ W., 1986. — The structural organization of the kidney of *Typhlonectes compressicauda* (Amphibia, Gymnophiona). *Anat. Embryol.*, 174 : 243-252.
- STORCH V., PROSI F., GORGAS K., HACKER H., RAFAEL J., VSIANSKY P., 1984. — The liver of *Ichthyophis glutinosus* Linne, 1758 (Gymnophiona). *Mém. Soc. Zool. Fr.*, 43, 91-106.
- WAKE M.-H., 1968. — Evolutionary morphology of the Caeccilian urogenital system. I. The gonads and the fat bodies. *J. Morph.*, 126, 291-332.
- WAKE M.-H., 1970. — Evolutionary morphology of the Caeccilian urogenital system. II. The kidneys and urogenital ducts. *Acta Anat.*, 75, 321-358.
- WELSCH U., 1982. — Morphological observations on the thymus of larval and adult Caeccilians. *Zool. Jh. Anat.*, 107 : 288-305.
- WELSCH U., STARCK M., 1984. — Morphological observations on blood cells and blood cell forming tissues of Gymnophiona. *Mém. Soc. Zool. Fr.*, 43, 107-115.
- WELSCH U., STORCH V., 1982. — Light and electron microscopical observations on the Caeccilian spleen, a contribution to the evolution of lymphatic organs. *Developmental and Comparative Immunology*, Vol. 6, 293-302.
- ZAPATA A., GOMARIZ R.-P., GARRIDO E., COOPER E.-L., 1982. — Lymphoid organs and blood cells of the Caeccilian *Ichthyophis kohtaoensis*. *Acta Zoologica*, 63 : 11-16.